INAIL
CENTRO PROTESI
FILIALE DI ROMA

DECIMO CONVEGNO DI TRAUMATOLOGIA CLINICA E FORENSE

17° Corso di Ortopedia, Traumatologia e Medicina Legale

LE COMPLICANZE IN ORTOPEDIA E TRAUMATOLOGIA

PROBLEMATICHE CLINICHE, CONSIDERAZIONI MEDICO LEGALI E CONTROVERSIE GIURIDICHE

29 e 30 Novembre 2019

THERMAE DI SALSOMAGGIORE

Terza Sessione

La Riabilitazione: quando e come

Lesioni intraspongiose da infortunio lavorativo

Dr. Simona Castellano, Fisiatra DM II liv.

Filiale di Roma del Centro Protesi INAIL – DC APR

Salsomaggiore Terme, 29 novembre 2019

UNI EN ISO 9001:2015

La Filiale di Roma del Centro Protesi INAIL

- Inaugurata nel 1996, dal dicembre 2013 ha sede all'interno dell'Ospedale CTO-A.Alesini, ASL Roma 2
- Il Protocollo d'Intesa INAIL – Regione Lazio ha realizzato un Polo integrato sanitario "per la più efficace erogazione delle prestazioni protesiche e riabilitative a favore della collettività"
- Attività: officina ortopedica, riabilitazione protesica, visite fisiatriche e FKT per le persone infortunate in corso di ITA

23 maggio 2013: Protocollo d'intesa



L' impronta del meccanismo di lesione

- La contusione ossea intraspongiosa, o «*bone bruise*», è determinata da un evento meccanico di natura compressiva
- A carico del distretto scheletrico coinvolto si verificano sanguinamento intraspongioso e microfratture trabecolari, soprattutto subcondrali, senza interruzione della continuità corticale
- Spesso associata a ulteriori lesioni articolari e/o ossee
- Si diagnostica con esame RM (sequenze *Short Tau Inversion Recovery* – STIR)

Hoffmann DB et al. "Bone bruise als Sonderfall des Knochenmarködems", Osteologie 2017;26:37-40

I caso: F aa. 26, caduta in itinere del 30/05/2019, presa in carico dal 13/06/2019

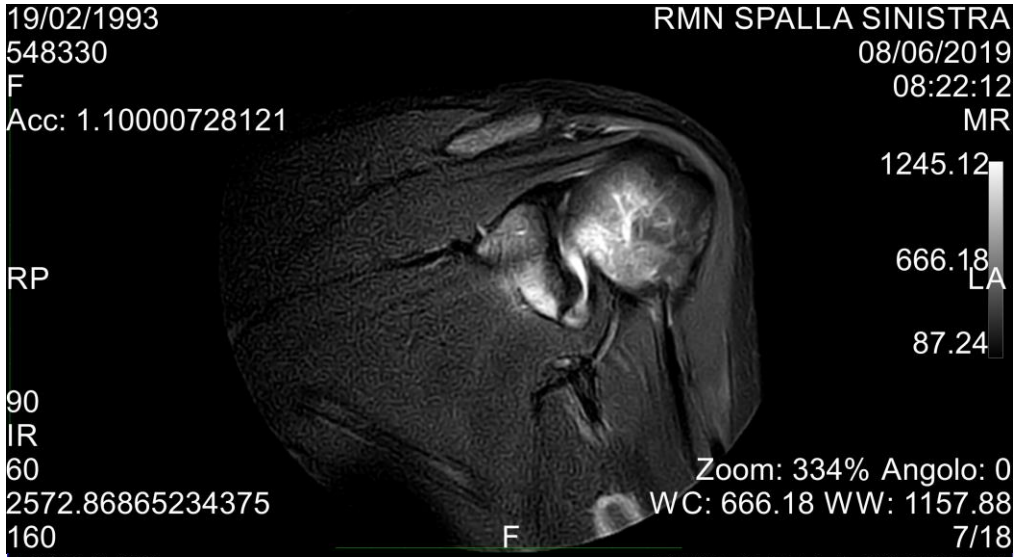

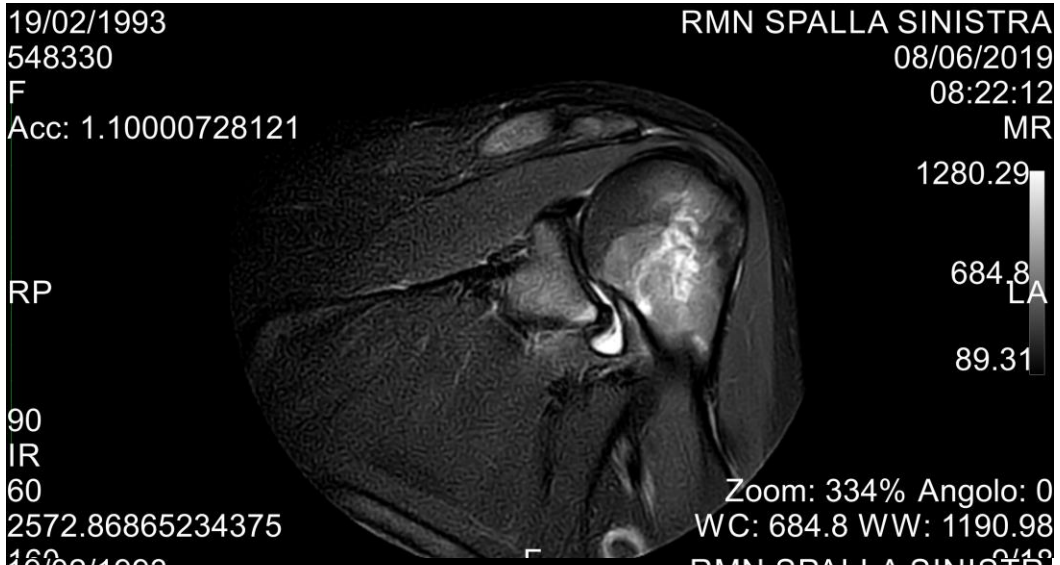

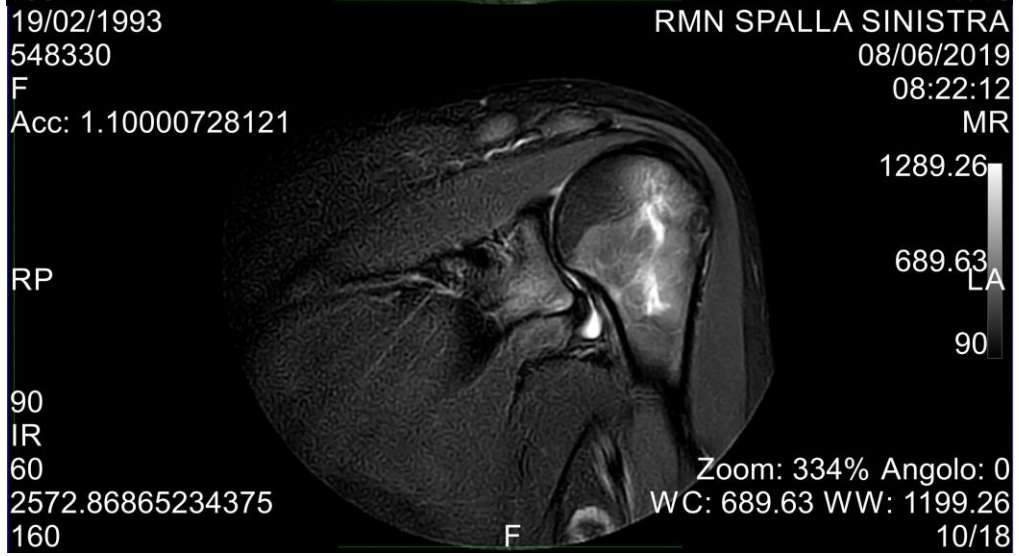

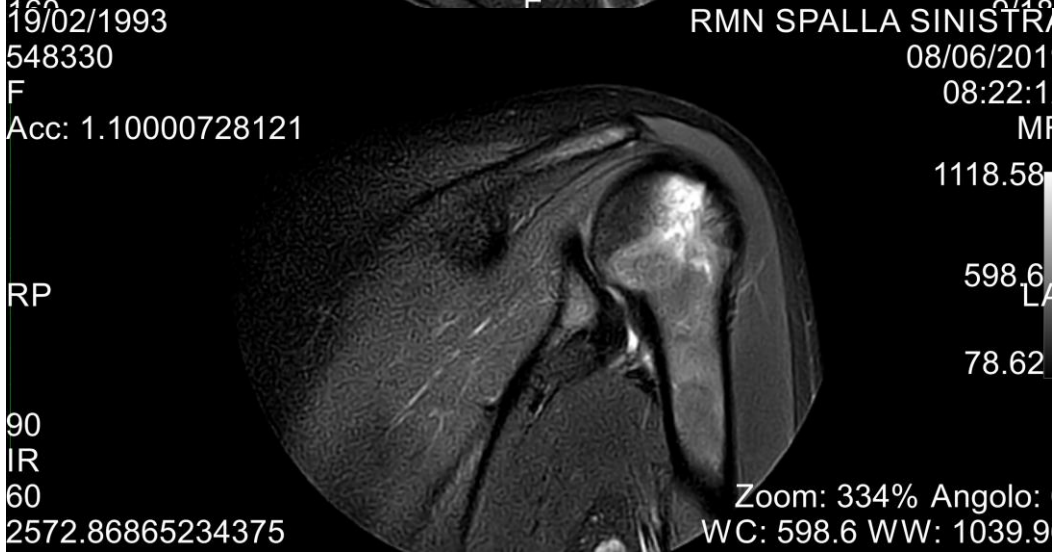

29/11/2019

II caso: F aa. 66, caduta su terreno sconnesso all'ingresso del luogo di lavoro del 18/03/2019, FLC del ginocchio sn, presa in carico dal 17/05/2019

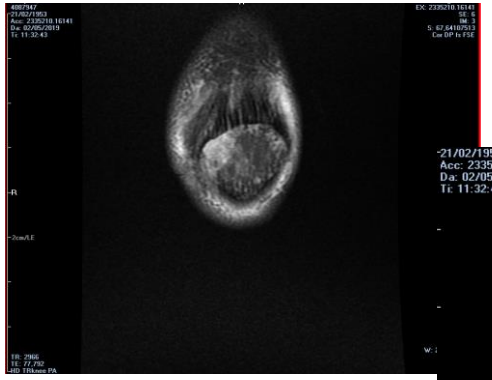

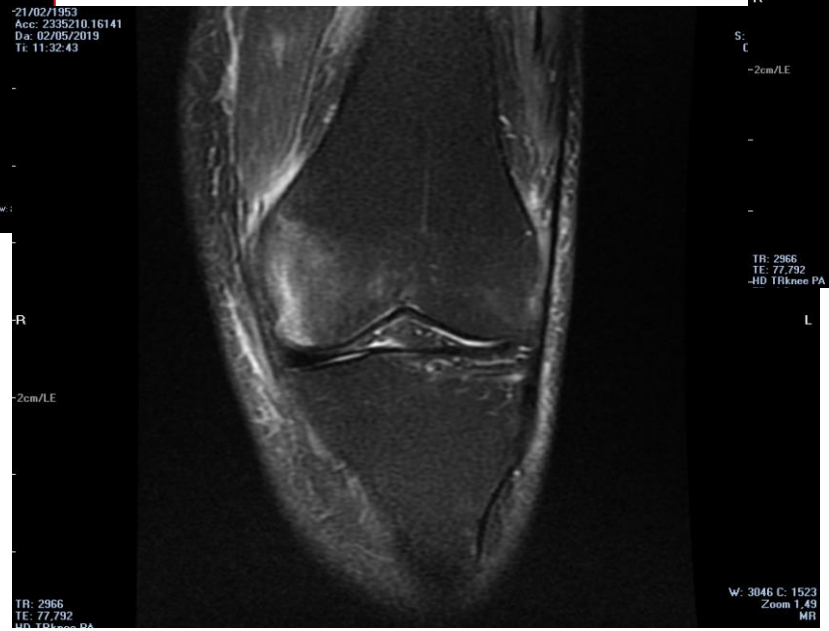

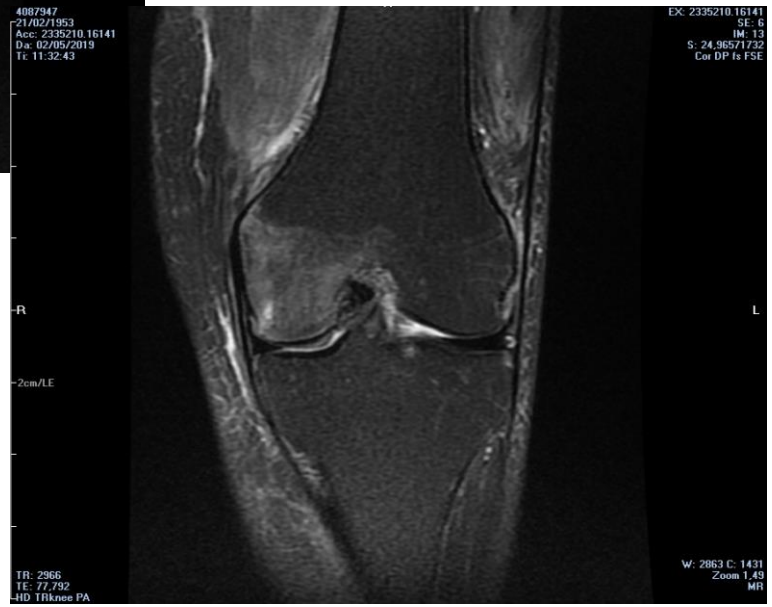

III caso: M aa. 37, facchino, il 16/09/2019 investito da un motorino, presa in carico dal 25/10/2019

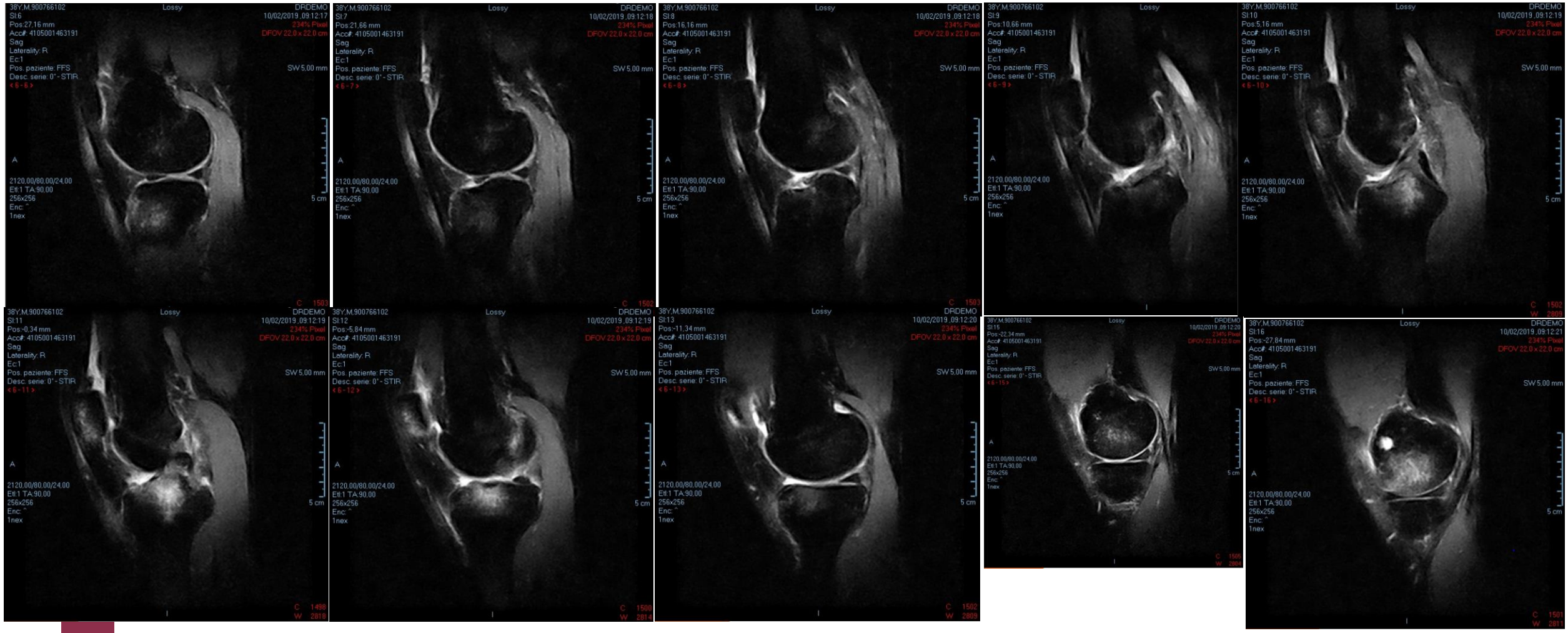

IV caso: F aa. 63, il 29/12/2019 caduta su rampa di scale del luogo di lavoro, presa in carico dall'11/02/2019

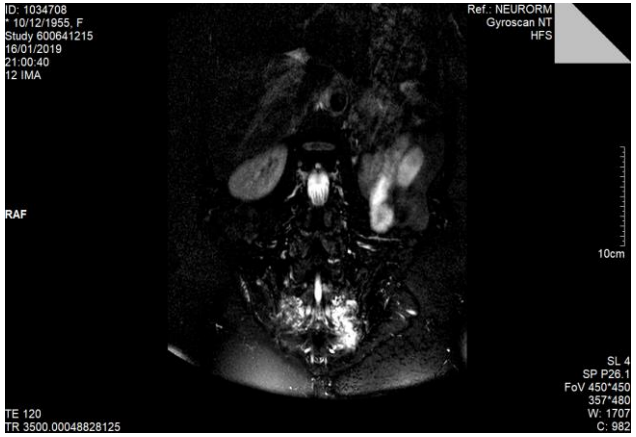

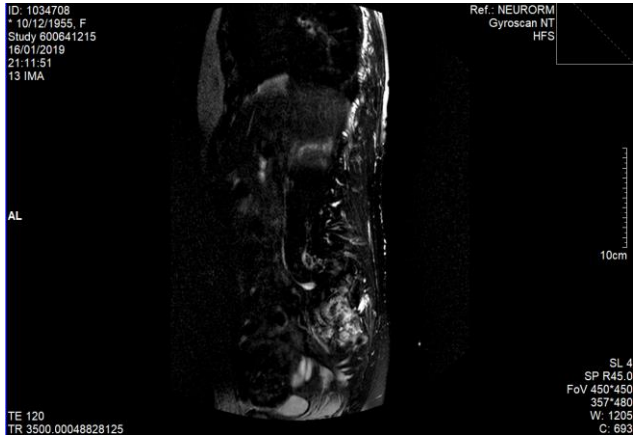

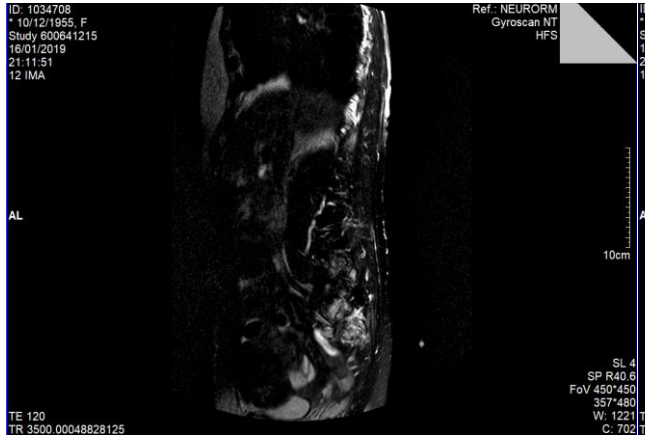

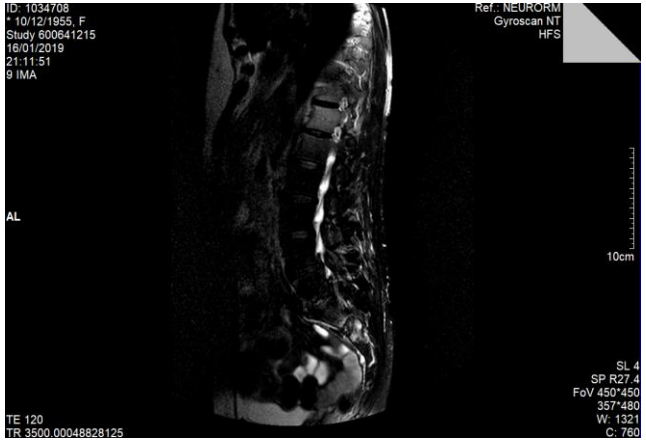

Trattamento

- Protocollo *P rotection*
  O ptimal
  L oading
  I ce
  C ompression
  E elevation
- Idrochinesiterapia 2 volte settimana
- Rieducazione propriocettiva a «secco» 3 volte a settimana
- Campi Elettro-Magnetici Pulsati: frequenza tra 200 e 350 Hz

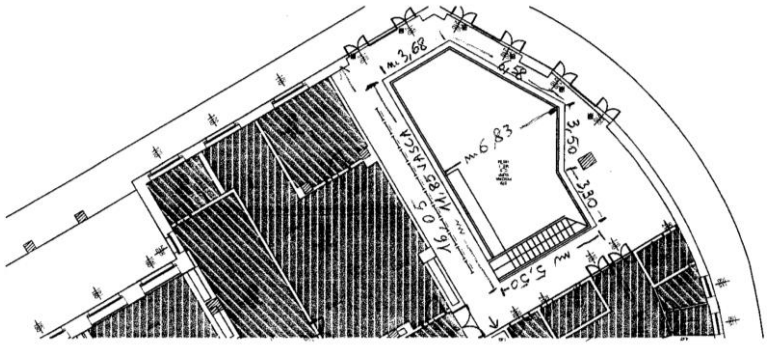



Conclusioni

- Le contusioni intraspongiose da infortunio lavorativo e in itinere sono di frequente riscontro ma poco studiate
- Non risulta un codice di codifica nell'ICD-9-CM
- Sono necessari studi clinici per chiarire la eventuale correlazione tra quadro RM e sintomatologia e per definire protocolli di trattamento specifici, criteri prognostici e di guarigione clinica, modalità e tempi del *follow up*

Grazie dell'attenzione!